2018 年 2 月 1 日放送

「第 116 回日本皮膚科学会総会 ⑬
教育講演３１-５　白斑治療の最前線」

東北大学大学院　皮膚科
助教　　土山　健一郎

はじめに

本日は、「白斑治療の最前線」という演題名で、白斑の日常診療の進め方についてのお話をいたします。

初めに、白斑治療の概略について説明します。白斑の治療は分節型と非分節型の二つにわけてから進めていきます[1)]。分節型の場合は、外用療法から開始し、それらが効果不十分の時に光線療法に進みます。それでも効果がないときは手術療法を検討します。非分節型の場合は、光線療法を初めから行うことが推奨されています。白斑が進行しない時は光線療法をそのまま継続しますが、進行する時はステロイドの全身投与を行うことがあります。これらの治療を行ったうえで最後に手術療法を検討します。

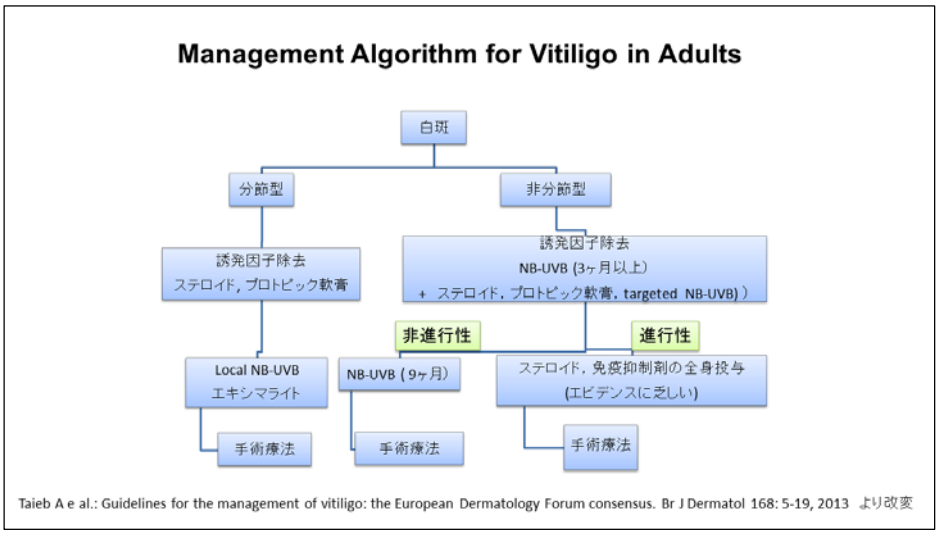

外用療法

　続いて、それぞれの治療についての説明をいたします。まず、外用療法から話します。外用療法にはステロイド外用薬、タクロリムス軟膏、活性型ビタミンD3外用薬の三つがあります。ステロイド外用薬は、体表面積が20%以下の白斑の場合には第一選択です。エビデンスとしては1998年に報告されたメタアナライシスで、クラス2または3 のステロイド外用で、5-6割の患者に75%以上の色素再生を認めた、との報告があります[2)]。タクロリムス軟膏は、最近複数のランダム化試験の報告がでてきています。Sistiらのレビューでは、顔の白斑に有効であり、効果の全く出ない患者は0-14%と報告しています。また、50%以上の色素沈着を得るためには、最短でも2か月以上の外用が必要で、効果のピークは、外用6か月後と報告されております[3)]。以上のことから、すぐに効果が出なくても、ある程度長期間、根気よく外用を続けることが重要といえます。ビタミンD3外用薬は、効果を示すエビデンスが乏しく、単独で使用するよりも光線療法と併用することが多い薬です。

紫外線療法

　次に紫外線療法について説明いたします。NB-UVB療法は、有効性を示すエビデンスが豊富で、現在の白斑治療の主体となっている治療法です。エビデンスの一つとしては、Hamzabiらは、体の左右をNB-UVBを照射する部分と照射しない部分に分けて比較し、照射側に有意な色素沈着を得たと報告しています[4)]。外用薬との併用についてはこれまで様々な結論の論文がありましたが、2017年のLiらのメタアナライシスによりますと、NB-UVB単独照射群と、タクロリムス軟膏の併用群、VitD3軟膏の併用群はどれも治療効果に有意差はなく、顔面と頸部のみに限ると、タクロリムス軟膏の併用群が優れている、という結果でした[5)]。ただし、本邦ではタクロリムス軟膏と

紫外線療法の併用はできませんので、実際にはビタミンD3軟膏を併用することが多くなっています。他の紫外線療法としてエキシマライト/ランプがあります。2016年にLopesらによるsystematic reviewがあり、NB-UVBとエキシマライトで治療効果の差はないと報告されています[6)]。今後、エキシマライト療法でのエビデンスが増えてくると考えられます。

ステロイド投与

白斑が進行性の時には、内服や点滴でのステロイド投与を行うことがあります。内服方法として、中等量までのステロイドを毎日内服する方法と、内服ミニパルス療法と呼ばれる、中等量のステロイドを週二日連続して内服することを、12週ほど続ける方法があります。どちらの方法でも、白斑の進行を抑制したことを示す論文がありますが[7,8,9)]、エビデンスレベルは高くはありませんので、今後の症例の蓄積を待つ必要があります。また、ステロイドミニパルス療法と紫外線療法の併用療法についてのランダム化比較試験が二つ報告されています[10,11)]。これらの論文では、ミニパルス療法単独よりも、NB-UVB療法単独や、ミニパルスとNB-UVB療法の併用の方が、再色素沈着率が高いと報告しています。このことから、ステロイド全身投与は白斑の進行を止める効果はありますが、再色素沈着を促す効果は乏しいと考えられます。ステロイドの投与方法には点滴によるパルス療法もあります。Seiterらは、2000年の論文でメチルプレドニゾロン 8mg/kg を3 日間投与し、71%の患者で白斑の拡大停止を得て、色素再生の程度は10～60%であったと報告しています。

当科でもステロイドセミパルス療法を行っています[12)]。当科では、メチルプレドニゾロン 500mg/dayを三日間投与し、その後にNB-UVB療法を行っています。これまでに、男性12人、女性17人の計29人に行い、22人(75.8%)で白斑の拡大停止を得ました。また、色素沈着を14人で認め、その内3人は再色素脱失しました。重大な副作用はありませんでした。ステロイドミニパルス療法は比較的安全に行えますので、白斑の進行が強い場合には、検討に値する治療法だと考えます。

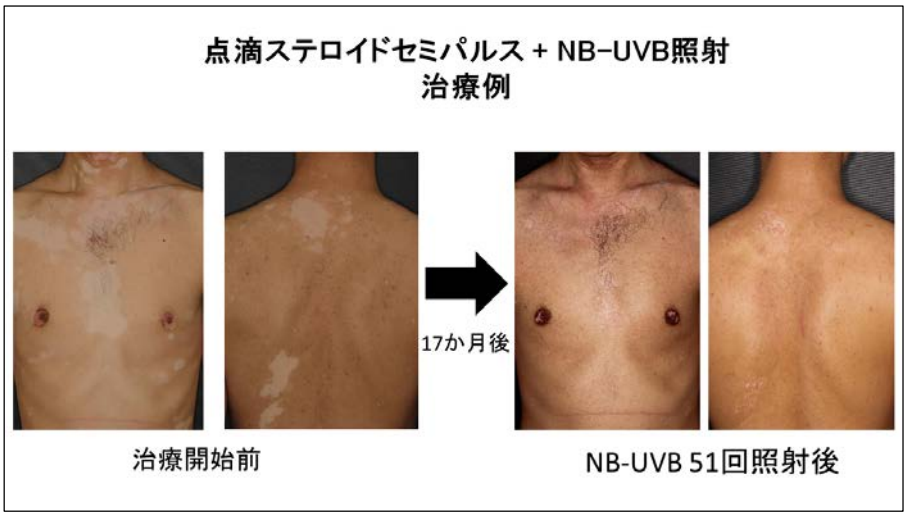

手術療法

最後に、手術療法について説明します。ガイドラインでは、手術療法は、1 年以内に病勢の進行のない症例に対して、整容上問題となる部位のみに行われるべき、とされています[13]。よって、顔、首などの分節型白斑が良い治療対象になります。手術方法は、大きく tissue grafts と cellular grafts の二つに分かれます。

Tissue grafts には、吸引水疱蓋移植術、ミニグラフト術、分層植皮術、スマッシュグラフトがあります。この中では、吸引水疱蓋移植術とミニグラフト術が、手技が比較的簡単で有効性も高いため、本邦で広く行われています。Cellular grafts には、メラノサイト懸濁液の移植術があります。この治療法は、効果は高いですが、本邦では日常的には行えない治療です。本日は、当科で多く試行しているミニグラフトとスマッシュグラフトについて話します。

ミニグラフトは、直径 1mm ～ 1.5mm の生検トレパンを用いて行う点状移植術です。この方法は、簡単に行えるうえ再色素沈着率も高いです。一方、植皮部に敷石状外観が生じるという欠点があります。敷石状外観の発生は、植皮片のデファッティングを行うことにより抑えることができます。当科では小児や未成年の患者にもミニグラフトを施行し、平均の再色素沈着率 81.4%と良好な成績を得ています。

スマッシュグラフトは 2012 年に報告された手術で、分層採皮した皮膚をはさみで細かく細断し、ペースト状にして移植する方法です[14]。この方法は、ミニグラフトよりも色素沈着を得やすく、また植皮部に敷石状外観や瘢痕を生じないという長所があります。手順を簡単に説明します。まず、白斑部は超音波メスなどで真皮浅層の点状出血がある部分まで削ります。採皮部から分層採皮した皮膚は、ビーカーに入れて、はさみで 30 分ほど細かく切断します。細かく切断した皮膚を白斑部にのせて、シリコンガーゼなどの貼付剤とガーゼで覆い手術を終了します。

当科では、これまでに分節型白斑 11 人と非分節型白斑 13 人の計 24 人にスマッシ

ュグラフトを施行しています。分節型では全症例で 50%以上の再色素沈着で、約 7 割の患者に 90%以上の再色素沈着を得ました。非分節型においても、色の付きにくい手指の白斑を除けば、8 割の患者で 75%以上の再色素沈着を得ました。以上より、瘢痕が残らないという長所と合わせて、効果的な方法だと考えております。

Smash grafts での治療例

東北大でのsmash grafts 成績

Repigmentation	分節型 (11名)	非分節型 (13名)
poor or no (＜ 25%)	0	4 (手指:3、額:1)
mild (25-50%)	0	0
moderate (50-75%)	1 (顔)	1 (肩)
marked (75–90 %)	3 (顔)	4 (体幹:2、四肢:2)
excellent (＞ 90%)	7 (顔:4、首 2、体幹1)	4 (顔:1、体幹;2、四肢:1)

おわりに

本日は、白斑診療の進め方についてお話をいたしました。外用療法から手術療法まで様々な方法がありますが、大事な点は白斑の治療は他の皮膚疾患と比べて効果が出るまで時間がかかるということです。数か月で効果が出なくとも、１年、２年後に改善していくといった症例が多くありますので、患者さんの訴えを聞きながら根気よく治療を継続していくことが重要だと考えます。

引用文献

1) Taieb A, et al: Br J Dermatol. 2013;168: 5-19
2) Njoo MD, Spuls PI, Bos JD, et al: Arch Dermatol. 1998; 134: 1532—1540
3) Sisti A, et al: An Bras Dermatol. 2016;91(2):187-95
4) Hamzavi I, et al: Arch Dermatol. 2004; Jun;140(6):677-83
5) Li R, et al: Photodermatol Photoimmunol Photomed. 2017; Jan;33(1):22-31
6) Lopes C, et al. Am J Clin Dermatol. 2016; Feb;17(1):23-32
7) Kanwar AJ, et al: J Cutan Med Surg. 2013: Jul-Aug;17(4):259-68
8) Jungsoo Lee, et al: Dermatology. 2016;232(2):224-9
9) Kim SM, et al: Int J Dermatol. 1999; Jul;38(7):546-50
10) Rath N, et al: Indian J Dermatol Venereol Leprol. 2008; Jul-Aug;74(4):357-60
11) El-Mofty M, et al: Dermatologic Therapy, Vol. 29, 2016, 406-412
12) Seiter S et al. Int J Dermatol, 2000; 39: 624—627
13) 鈴木民夫 著、日皮会誌：122 (7), 1725-1740, 2012
14) Krishnan A1, Kar S: Int J Dermatol. 2012 Oct;51(10):1242-7