2013 年 11 月 14 日放送

「第 112 回日本皮膚科学会総会① 教育講演 2-6

Frontal fibrosing alopecia の病態」

産業医科大学　皮膚科
教授　中村　元信

はじめに

Frontal fibrosing alopecia は 1994 年、Kossard により Postmenopausal frontal fibrosing alopecia として初めて報告された閉経期以降の中高年女性に好発する前頭部から側頭部の生え際の帯状の瘢痕性脱毛です。現在では、男性や閉経前の女性の報告もあり、Postmenopausal という言葉を省いて Frontal fibrosing alopecia と称されることが多い病気です。Frontal fibrosing alopecia の病理所見は、早期には毛包周囲や毛包内のリンパ球浸潤、毛包の液状変性が見られ、晩期には、毛包の線維化がおこります。初期の病理像が Lichen planopilaris と酷似していることから Frontal fibrosing alopecia は Lichen planopilaris の一亜型と広く考えられております。これから Frontal fibrosing alopecia の病態と治療についてお話しいたします。

Frontal fibrosing alopecia の臨床像

最初に Frontal fibrosing alopecia の臨床像についてお話しいたします。Frontal fibrosing alopecia は閉経後の女性に好発し、まず、前頭部から側頭部にかけ、毛がぬけやすいという症状をきたすことが多いです（図１）。円形脱毛症と診断され、副腎皮質ホルモン外用などを処方されることが多いですが、副腎皮質ホルモン外用に反応しなく脱毛が進

図1　Frontal fibrosing alopecia初期臨床像

行する症例がほとんどです。この状態で放置いたしますと前頭部から側頭部にかけ光沢を有する帯状の瘢痕性脱毛になります（図２）。また、眉毛に脱毛がみられることもあります。

Frontal fibrosing alopecia は Lichen planopilaris の一亜型とも考えられており、口腔内や陰部に扁平苔癬の紅斑やびらんを合併する症例もございます。

図2 Frontal fibrosing alopecia後期臨床像

Frontal fibrosing alopecia の病理像

続いて Frontal fibrosing alopecia の病理像についてご説明いたします。Frontal fibrosing alopecia の初期は毛包周囲に稠密なリンパ球浸潤をきたし、液状変性も見られ、毛包上皮内にもリンパ球が観察されることもあり、Lichen planopilaris の像と似ております（図３）。Frontal fibrosing alopecia の後期には毛包は完全に線維化し、瘢痕性脱毛の像を呈します（図４）。

図3 Frontal fibrosing alopecia初期病理像

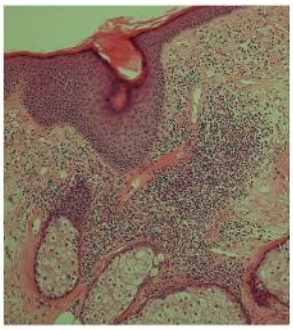

図4 Frontal fibrosing alopecia後期病理像

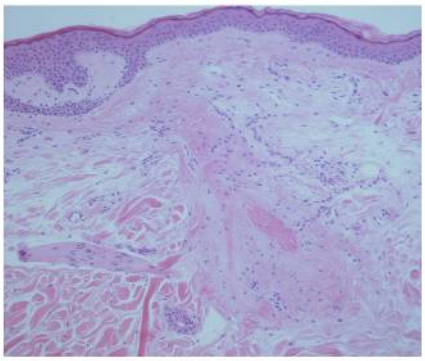

上皮―間葉転換

続きまして上皮―間葉転換という現象について簡単に解説させていただきます。といいますのは Frontal fibrosing alopecia の病態を考えるために、この上皮―間葉転換という現象の関与の可能性にわれわれは着目したからです。上皮―間葉転換とは上皮細胞が上皮細胞としての性格を失い、間葉系の細胞の性格を持つことを指します（図５）。上皮細胞は、通常接着分子である E-カドヘリンにより、たがいに接着しておりますが、転写因子でござ

図5 上皮―間葉転換
Epithelial mesenchymal transition (EMT)

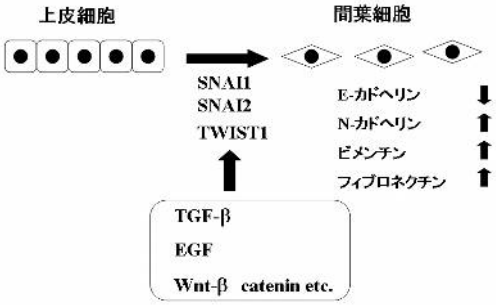

いますSnail1（SNAI1)、Snail2　(SNAI2)、TWIST1などの働きにより、上皮―間葉転換がおこりますとこの接着分子 E-カドヘリンの発現が減弱します。その結果、細胞は極性を失い、運動性を増します。接着分子E-カドヘリンの発現の減少に伴い、他の表皮マーカー、例えば、プラコグロビン、デスモグレイン、デスモプラキンなどのデスモゾームを構成する蛋白、タイトジャンクションを構成する蛋白などの発現も減少いたします。一方、ビメンチン、フィブロネクチンなどの間葉系マーカーの発現は上昇いたします。

上皮―間葉転換は初期発生における細胞の分化や動きに重要であることで最初発見されましたが、最近では組織の再生や癌化、さらに組織の線維化にも寄与していることが明らかになってまいりました。

皮膚においては創傷治癒、皮膚癌の転移、強皮症における線維化において上皮―間葉転換が重要な役割を果たしていることがさまざまなグループから示されております。

Frontal fibrosing alopecia における上皮―間葉転換

それではFrontal fibrosing alopeciaにおいて上皮―間葉転換はおこっているのでしょうか。

このFrontal fibrosing alopeciaの病態形成において、上皮―間葉転換が関与しているかどうか、Frontal fibrosing alopecia患者の病理組織を免疫染色することによりわれわれは検討いたしました。

症例は77歳の女性です。初診４ヶ月前から前頭部から側頭部の生え際に脱毛を生じるようになりました。前頭部から側頭部にかけ、幅2cmの光沢を有する瘢痕性脱毛があり（図２）、皮膚生検を行いましたところ、毛包は完全に線維化しており、Frontal fibrosing alopeciaと診断いたしました（図４）。

病理組織を上皮―間葉転換のマーカーであるSNAI1、TWIST1蛋白に対する抗体を用いて免疫染色いたしましたところ､線維化した部分にSNAI1､TWIST1蛋白の発現がみられ、上皮―間葉転換がFrontal fibrosing alopeciaの病態に関与している可能性が示唆されました。

Frontal fibrosing alopecia の治療

Frontal fibrosing alopeciaの治療について述べさせていただきます。

Frontal fibrosing alopeciaも末期になり毛包が完全に瘢痕化すると、外用、内服治療による治療は困難ですが、初期でまだ瘢痕化していない時期ですと、副腎皮質ホルモン局所注射などにより発毛がみられることがございます。図１の初期例では副腎皮質ホルモン外用には反応しなかったものの、副腎皮質ホルモン局所注射により脱毛が改善いたしました。海外では５α還元酵素阻害剤の内服が効果を示すという報告もございますが、日本では５α還元酵素阻害剤の内服は女性への投与は禁忌とされております。

おわりに

Frontal fibrosing alopecia の臨床経過をみると、その初期と考えられる患者には、臨床症状から Frontal fibrosing alopecia と正確に診断し、副腎皮質ホルモン局所注射などの積極的な治療が必要であると考えられます。初期には円形脱毛症との鑑別が困難な症例もありますが、中高年の女性で前頭から側頭にかけての脱毛を観察した場合は、Frontal fibrosing alopecia を鑑別疾患の１つにあげることが重要です。副腎皮質ホルモンは外用では効果を認めない症例がほとんどです。放置し、毛包が完全に線維化し瘢痕性脱毛になってしまいますと植皮など外科的治療を行わないと治癒が望めなくなります。

以上、最近病態について新しい知見が出てきました Frontal fibrosing alopecia の臨床症状、病態、治療についてお話しさせていただきました。

御清聴どうもありがとうございました。