2022 年 10 月 10 日放送

「第 38 回日本臨床皮膚科医会　④　シンポジウム２９－１
私の赤ら顔に対する治療
特に口囲皮膚炎、酒さ様皮膚炎について」

東京女子医科大学　皮膚科
准教授　福屋　泰子

はじめに

本日は「口囲皮膚炎、酒さ様皮膚炎の治療を中心にお話しさせて頂きます。

私達がよく使用している本邦の成書によると、酒さ様皮膚炎は「顔面にステロイド薬を数ケ月～数年にわたり外用した結果、塗布部位にびまん性の紅斑や紅色丘疹、膿疱、毛細血管拡張をきたす疾患で、酒さ性ざ瘡に似る。タクロリムス外用薬を使用することで回避できることもあるが、タクロリムス外用薬でも本症を生じることが報告されており、注意が必要である。」と記載されています。口囲皮膚炎は「酒さ様皮膚炎と同義語で口囲に皮疹が限局しているもの」とあります。このようにこれらの疾患はステロイド外用薬を長期間使用することで発症するとされています。実際私達が経験した症例でも、一部の口囲皮膚炎患者を除いたほとんどの症例で、ステロイドまたはタクロリムス外用薬の使用がありました。酒さ様皮膚炎や口囲皮膚炎の患者さんが、ステロイド外用薬を開始するに至ったはじめの皮膚症状は大抵の場合不明ですが、患者さんは診断がつくまでに病院を転々とし、ステロイドやタクロリムス外用薬を、長期間使用し続ける経過を取ります。一方これらの疾患は、診断がつけば治療が可能な疾患でもあります。そのため、これらの疾患の治療に大切なことは、診断を適切に行うということだと思います。

臨床所見

それでは診断に必要な臨床所見について考えてみたいと思います。酒さ様皮膚炎はその名の通り酒さに似るとされますので、まずは酒さから確認していきます。ここでは鼻瘤を伴う酒さや眼型酒さを除きます。Fitzpatrick’s dermatology in general medicine によりますと、酒さの臨床像は顔面中央凸面、つまり鼻、頬の中央部、下顎、眉間といった顔面の中心部で少し突出している部分に、左右対称性に紅斑、毛細血管拡張をきたします。丘疹、膿疱もほとんど顔面中央に分布し、丘疹はほとんどが小型で、痛みに乏しく、紅色調で多発します。口囲、眼囲、耳後部に皮疹がおよぶことは稀です。これらの特徴がある症例は酒さと診断をしています。

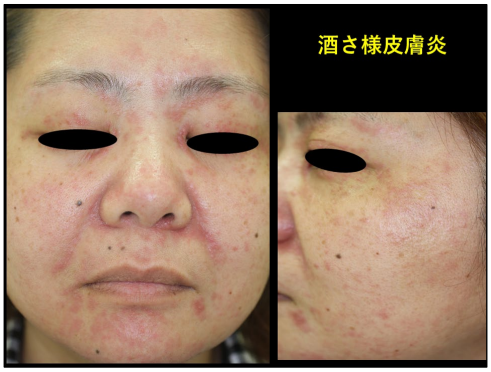

一方、酒さ様皮膚炎は顔面全体に紅斑、紅色丘疹、膿疱を認め、皮疹の分布は不規則で、顔面中央凸面に限定されません。丘疹、膿疱はやや大型なものが多発します。口囲皮膚炎は鼻唇溝、口角の外方、頤部に比較的大きさの揃った 1 ㎜前後の細かい常色ないしは淡紅色の丘疹を集簇性に認めます。時に鼻の周囲や下眼瞼の下方にも同様の丘疹を認めますが、通常頬に皮疹はありません。病変部には淡い紅斑を伴うことがあります。

このようにそれぞれ臨床像に違いがあり、酒さ様皮膚炎と口囲皮膚炎は違う疾患のようにも思えます。口囲皮膚炎の患者さんには、明らかなステロイド外用歴のない患者さんもいます。しかし時に酒さ様皮膚炎の患者さんの中には、鼻唇溝や眼囲に紅斑や紅色丘疹が目立ち、口囲皮膚炎の症状が混在しているように見える症例があります。このような症例を経験しますと、口囲皮膚炎と酒さ様皮膚炎は、同じスペクトラム上の疾患であることが示唆されます。ステロイド外用歴のない口囲皮膚炎患者もいることから、元々口囲皮膚炎を発症しやすい体質があり、ステロイドやタクロリムスの外用により症状が顕性化され、重症化すると酒さ様皮膚炎に発展する可能性がありますが、詳細はまだ明らかではありません。

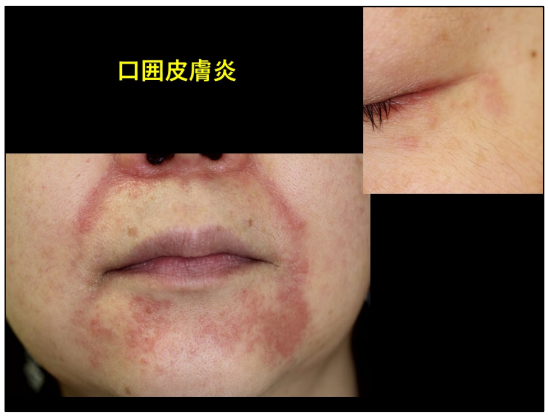

治療

次に口囲皮膚炎、酒さ様皮膚炎の治療についてですが、まずはステロイドやタクロリムスの外用を中止します。その後、文献的には抗菌薬の内服や外用、1%メトロニダゾール外用薬やアゼライン酸の外用などが行われています。私は抗菌薬の内服とワセリンなどの保湿剤で治療していますが、それでほとんどの症例が軽快します。私達はテトラサイクリン系抗菌薬の副作用やアレルギーなどで内服ができない症例に、ロキシスロマイシンやクラリスロマイシン、抗炎症作用のないセフカペンピボキシル塩酸塩の内服で治療した症例を経験していますが、これらも全てテトラサイクリン系抗菌薬と同様に有効でした。発症原因の１つとされているタクロリムス外用薬ですが、抗菌薬の内服と併用すると効果的であるとの報告が多く見られます。口囲皮膚炎は抗菌薬投与後４週から10週でほぼ治癒します。酒さ様皮膚炎はステロイドやタクロリムス外用薬を中止後数日から数週でリバウンド現象と呼ばれる皮疹の急性増悪がみられることが多く、抗菌薬投与を継続すると３ケ月ほどで皮疹は軽快します。酒さ様皮膚炎は文献によっては、酒さにステロイドを外用すると酒さ様皮膚炎になると書いてあるものもありますが、最終的に紅斑を残さず治癒する症例が多く見られます。

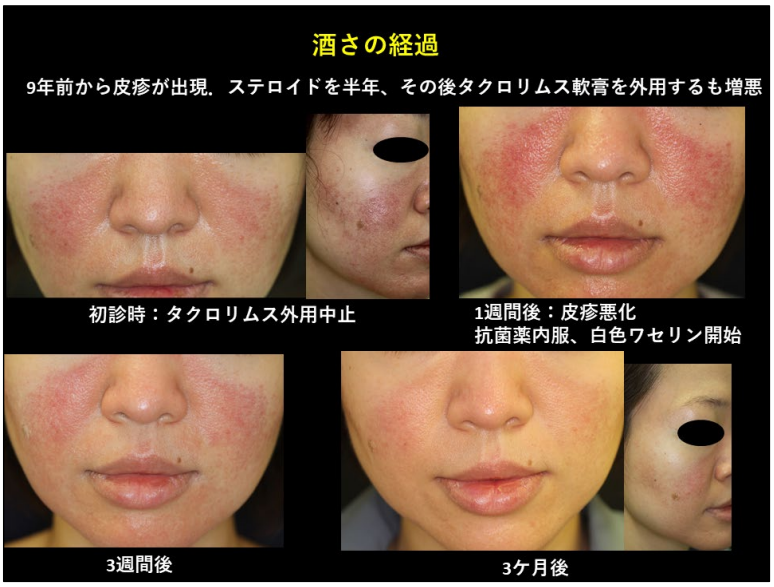

臨床的特徴から酒さと診断される患者さんでも、ステロイドやタクロリムス外用薬を使用しているうち、皮疹が悪化したと受診される場合があります。また外用薬を中止すると、酒さでも一時的に皮疹が増悪することがあり、このような症例が酒さにステロイド薬を外用すると酒さ様皮膚炎になると言われる由縁かもしれませんが、皮疹の分布、性状から酒さの臨床的特徴を有していれば、診断名は酒さ様皮膚炎ではなく、外用薬による酒さの増悪にしたいと思います。このときの治療は酒さ様皮膚炎と同様にテトラサ

イクリン系抗菌薬の内服と白色ワセリン外用を行っています。皮疹は徐々に軽快傾向となりますが、酒さの場合はある程度のところで紅斑は残存します。

細菌の関与の研究

口囲皮膚炎、酒さ様皮膚炎は抗菌薬の内服が治療に有効であることから、これらの原因として細菌の関与を考え、私達は研究を行っています。しかし細菌が病態に関与していたとしても、いわゆる感染症ということではなく、炎症を誘発する病態修飾因子なのではないかと考えています。つまり細菌の増殖、もしくは細菌の増殖に他の因子が加わることによって、何らかの機序を介し炎症が引き起こされるというものです。酒さ様皮膚炎の経過ではステロイドやタクロリムス外用薬が紅斑などの症状には一時的には効果があるようにみえますが、継続していくうちに症状は徐々に悪化します。また外用薬を中止すると、リバウンドとして症状が一気に増悪し、抗菌薬の内服を行うと徐々に皮疹は軽快していきます。

この不思議な経過を取る酒さ様皮膚炎の機序について、私なりに仮説を考えてみました。元々体質的にある細菌を保有している、またはどこからか来て定着し、ステロイドの外用などで細菌が増殖して発症します。ステロイドやタクロリムス外用薬には抗炎症作用があるため、外用している間は一時的に紅斑などの炎症症状は抑えられ軽快しているように見えますが、これらの外用薬には局所免疫抑制作用もあるため、細菌はさらに増殖し、外用薬を継続すれば炎症は徐々に悪化の方向へ傾きます。ここで外用薬を中止すると、外用薬による抗炎症作用がなくなるため、炎症は一気に進み、皮疹は増悪します。いわゆるリバウンド現象です。抗菌薬を開始しても細菌が減少するのに時間がかかるため炎症は遷延しますが、細菌が減少してくれば、炎症も徐々に軽減していきます。抗菌薬による効果がでるまでに炎症を抑える手段として、一時的にタクロリムス外用薬やステロイド内服もしくは外用薬の併用は有効であるのではないかと思います。酒さ様皮膚炎はステロイド外用を行う全ての人に起こる現象ではないため、トリガーとなる細菌の保有や自然免疫機構の異常など体質的要素があると思われます。これは１つの仮説ですが、この仮説が正しければ治療に必要なのは充分な抗菌薬の投与ということになります。炎症症状が強い場合には一時的に炎症所見を緩和させるためにステロイドやタクロリムス外用薬の併用が有効なのかもしれません。これらは私達の治療の経験と合致しています。今後も細菌の病態への関与と治療について、さらに検討していきたいと思っています。

本日のお話は以上となります。ありがとうございました。

「マルホ皮膚科セミナー」

https://www.radionikkei.jp/maruho_hifuka/