2019 年 10 月 15 日放送

母斑の診断と最近の治療法

徳島大学大学院　感覚運動系病態医学
教授　久保　宜明

母斑は、いわゆる「あざ」のことで、乳幼児によくみられる皮膚病変の 1 つです。出生時から存在する「先天性の母斑」や出生後に生じる「後天性の母斑」があります。病態はいずれにしても、一部の細胞に遺伝子変異が起こり、その変異クローンが通常の皮膚の細胞とは異なる表現型を示す、すなわち「良性の増殖性病変」と考えられます。今日は触れませんがが、それぞれの母斑において関与する遺伝子も続々と見出されています。

母斑を見た際に注意すべきこととして、母斑性の病変は皮膚だけにとどまらず、神経系など他の臓器にも及ぶことが挙げられます。それらの疾患は、皮膚に病変が限局する「母斑」に対して、一般に「母斑症」と呼ばれています。代表的なものに、レクリングハウゼン病とも呼ばれる神経線維腫症 1 型や結節性硬化症などがあります。母斑の正確な診断は母斑症の早期診断にもつながりますので、母斑症を疑うポイントについてもお話しします。

いろいろな母斑がありますので、ここでは母斑を色別に、赤あざ、黒あざ、白あざの 3 種類に分けて、母斑の診断と最近の治療法をお話しします。

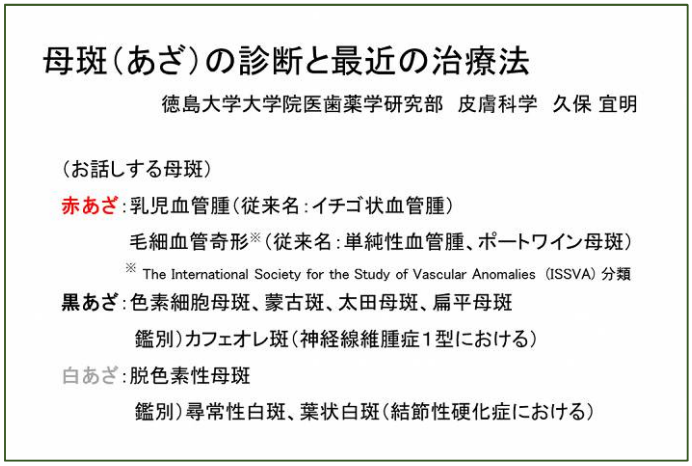

赤あざについて

まずは、赤あざです。代表的な赤あざ

に、乳児血管腫、毛細血管奇形があります。以前は、両方とも血管腫と呼ばれていましたが、国際基準として、The International Society for the Study of Vascular Anomalies 分類、頭文字を取って ISSVA（イスバ）分類が提唱され、現在では、血管腫と血管奇形は区別されています。ISSVA 分類に基づいて、血管腫・血管奇形診療ガイドラインが 2017 年に作成されていますので、その内容を含めてお話しします。

乳児血管腫は、以前、イチゴ状血管腫と呼ばれていた赤あざです。日本人での発症は 1%程度と言われています。生後 1～4 週に出現し、1 年以内に急速に増大し、その後大半は 5～7 歳までに徐々に自然消退します。自然に消退するため、基本方針としては経過観察ですが、発生部位や大きさによっては早期の治療が必要になります。臓器や感覚器官に機能的な問題をきたす可能性がある病変、整容面な問題がある病変の場合には、早期に治療すべきです。

乳児血管腫

毛細血管奇形

診療ガイドラインでは、プロプラノロール内服療法が第一選択として推奨されています。シロップ製剤が 2016 年 9 月から保険適用となっており、高い有効性が示されています。しかし、β遮断薬ですので血圧低下、徐脈、低血糖、喘息発作などの副作用が生じる可能性があります。皮膚科医としては小児科医との連携が必須になります。

もう一つの赤あざ、毛細血管奇形は聞きなれない病名だと思いますが、以前、単純性血管腫、ポートワイン母斑と呼ばれていた赤あざです。ISSVA 分類では、血管腫ではなく、血管奇形であり、その中の毛細血管奇形になります。出生時から存在する境界明瞭な紅色斑で、自然消退しません。日本人での発症は 0.3%程度と言われています。

保険適用になっている色素レーザーによる治療が有効で第一選択です。診療ガイドラインでは、1 歳前のレーザー治療が有効性が高い可能性があり、できるだけ早期に治療を開始することが推奨されています。病変の部位によって効果に差があり、顔面や頚部ではその他の部位に比べて有効性が高く、四肢では色素沈着などの合併症をきたしやすい可能性があります。また、レーザー治療後の経過が長いほど再発率が高くなる可能性があります。

額など顔面の正中部にみられるものはサーモンパッチと呼ばれ、大半は２歳頃までに自然消退します。残存した場合にはレーザー治療の適用になります。うなじに生じたものはウンナ母斑と呼ばれ消退しにくいですが、頭髪で隠れる場所ですので、治療を受ける人は稀なようです。顔面の三叉神経第 1 枝領域のものは同側の眼や中枢神経系にも血管奇形を生じ、Sturge-Weber 症候群と呼ばれます。

黒あざについて

次に黒あざです。正確には正常皮膚色から黒色までの色が濃い母斑です。代表的な黒あざに、色素細胞母斑、蒙古斑、太田母斑、扁平母斑があります。

色素細胞母斑は、色素性母斑や母斑細胞母斑とも呼ばれ、小さいものはいわゆる「ほくろ」です。皮膚の色、メラニンを作るメラノサイトやメラノサイト前駆細胞に由来します。普通の大きさのものでは、悪性化、すなわちメラノーマになる可能性は非常低く、治療の必要はありません。整容的に治療の希望があれば、外科的に切除します。直径約 15cm を超える巨大なものでは、メラノーマへの進展に注意が必要です。また、外的刺激が加わりやすい足の裏の病変、後天性の病変で増大傾向がある場合には、メラノーマとの鑑別のために、近くの皮膚科を受診することをおすすめします。

色素細胞母斑（黒色）、蒙古斑（淡青色）　　太田母斑

蒙古斑は、出生時、腰部や臀部にみられる淡い青色斑で、基本的に自然に消退します。腰臀部以外にみられるものは、異所性蒙古斑と呼ばれ、消退しにくい傾向があります。保険適用もある Q スイッチレーザーによる治療が効果的ですので、基本的には 10 歳くらいまでは経過観察し、まだ病変が残るようなら、レーザー治療について近くの皮膚科にご相談ください。

太田母斑は、顔の三叉神経第 1、2 枝領域にみられる青色から褐色の色素斑です。発症時期は生後 1 年以内と思春期の 2 つにピークがあります。太田母斑も保険適用もある Q スイッチレーザーによる治療が効果的です。

扁平母斑は、淡褐色から褐色の色素斑です。境界はほぼ明瞭です。扁平母斑にも Q スイッチレーザーは保険適用ですが、治療効果は限られており、現時点では治療は容易ではありません。単発であることが多く、複数ある場合には、レクリングハウゼン病でみられるカフェオレ斑と鑑別する必要があります。カフェオレ斑の特徴として、輪郭が丸みを帯びて滑らかである、色調に濃淡がみられず一様であることが挙げられます。小児では径 5mm 以上の褐色斑が 6 個以上あればカフェオレ斑を疑います。腋窩や鼠径部には小さな色素斑が複数個みられることが多いので、腋窩や鼠径部をチェックする必要があります。

扁平母斑　　鑑別）カフェオレ斑（神経線維腫症1型）

白あざについて

最後に白あざです。正確には白色から正常皮膚色までの色が淡い母斑です。

代表的な白あざは、脱色素性母斑です。脱色素性母斑は、出生時または出生早期にみられる白色調の病変で、生涯にわたり変化しません。現在のところ、外科的に切除する以外に有効な治療法はありません。

脱色素性母斑と鑑別すべきものとして、白なまずといわれる尋常性白斑や結節性硬化症でみられる葉状白斑があります。尋常性白斑は、メラノサイトによる自己免疫により、メラノサイト数が減少ないし消失する白斑です。乳幼児期から生じることがあり、徐々に拡大するなど大きさが変化します。治療は容易ではありませんが、ステロイドやタクロリムス外用剤、光線療法などの治療法がありますので、近くの皮膚科を受診して下さい。

脱色素性母斑　　鑑別）尋常性白斑

葉状白斑は幼児期に出現し自然に消失し得る葉っぱ状の白斑で、径 5mm 以上のものが 3 個以上あれば、結節性硬化症を疑います。結節性硬化症の早期発見の手がかりとして重要です。

以上、色別に、赤あざ、黒あざ、白あざの 3 種類に分けて、代表的な母斑についてお話しました。「百聞は一見に如かず」でありまして、どのような母斑か具体的にイメージしにくかったかもしれませんが、先生方の日常診療に少しでもお役にたてれば幸いです。

「小児科診療 UP-to-DATE」

http://medical.radionikkei.jp/uptodate/