2015 年 1 月 14 日放送

乳児股関節健診の再構築と二次検診への紹介推奨項目

信濃医療福祉センター
理事長　朝貝　芳美

健診の現状と課題

先天性股関節脱臼という診断名はよく使われていますが、今回あえて乳児股関節脱臼として、先天性という言葉を使わないことにします。それは生まれつきではなく、生まれてからの扱い方や向き癖などで脱臼が生じることを強調したいためです。

乳児股関節脱臼の発生は 1970 年代から始まった予防啓発と少子化などにより 1/10 程度に減少し 1000 人に 1 人～3 人の発生頻度となっています。しかし、近年、疾患の減少とともに健診を実施しなくなった地域もあり、歩行開始後に診断され治療に難渋する例が全国的にみられることから、日本小児整形外科学会では全国実態調査を実施しました。その結果、年間 100 人を超える児が歩行開始してから診断され、その中には健診を受けていた例も多くみられています。健診を実施してもこの疾患の認識が薄れ、乳児健診時に保護者からの相談があっても「様子を見ましょう」という対応で診断が遅れる実態が明らかになりました。また、歩行開始後に診断される例は健診が脆弱化していると思われる都市部に多く、乳児股関節脱臼に着目して健診を実施している地域のほうが少ないこともわかりました。

一次健診でスクリーニングされると二次検診に紹介されることになりますが、二次検診のために近くの整形外科に紹介しても、多くの整形外科医が日常では扱わない疾患となってしまっており、診断医に対する乳児股関節脱臼の研修も必要となっています。残念ながら歴史は繰り返すと言われるように 50 年前の歩行開始後に診断される状態に戻っている傾向がみられ、健診の再構築は緊急を要する課題となっています。

乳児股関節脱臼はＸ線検査や超音波検査により診断が可能ですが、通常の乳児股関節健診は一次健診でもあり放射線被爆をできるだけ避けるため、特徴的な身体所見など危険因子によりスクリーニングしています。

乳児股関節脱臼は予防のできる疾患です。抱き方やおむつの当て方など、生まれてからの扱い方に注意することにより予防ができます。原則は赤ちゃんの下肢をオムツや衣服で伸ばした状態にしないで、赤ちゃんが下肢を自由に動かせるようにすることが重要です。生まれた時には脱臼

でなくても、生後３か月には脱臼していた例もあり、生まれてからの扱い方が重要です。寒い地域や寒い時期に生まれた赤ちゃんに脱臼が多いことが知られていますが、原因は衣服でくるんで下肢を伸ばした状態にしてしまうためです。

日本整形外科学会と日本小児整形外科学会では、乳児股関節健診でチェックすべき項目を、できるだけ主観が入らないで簡単にスクリーニングができるように５項目を選択し推奨項目といたしました。

① 股関節開排制限
② 大腿皮膚溝、または鼠径皮膚溝の非対称
③ 家族歴
④ 女児
⑤ 骨盤位分娩　の５項目です。

二次検診の紹介は股関節開排制限があれば紹介する。または②～⑤の項目のうち２つ以上あれば紹介する。ただし健診医の判断や保護者が精査を希望した場合も配慮することが必要です。またこの推奨項目で乳児股関節異常をもれなくスクリーニングすることはできないことも事実です。

まず、最も重要なチェック項目である股関節開排制限について説明いたします。股関節開排制限の多くは向き癖の反対側の股関節にみられることを知っておいてください。これは向き癖により体が顔の向いている方向に捻じれて、反対側の下肢が立膝の状態になり股関節開排制限が生じ、生後１か月の赤ちゃんでもすでにみられます。開排制限があると下肢の自由な動きが制限され股関節の発育が悪くなります。ただし多くの赤ちゃんに向き癖はみられますが、股関節開排制限はみられない赤ちゃんがほとんどです。開排制限を疑った場合は向き癖の反対側かどうか保護者に確認することも大切です。

股関節開排制限の診かたについて説明します。赤ちゃんが泣くと力が入って正確な診断ができないため、できるだけ泣かせないように検査することが必要です。赤ちゃんをあおむけに寝かせて、骨盤を水平にし、股関節と膝関節を９０度以上に屈曲してやさしくひらきます。開排制限があれば無理に開かないでください、無理に開くと骨頭に障害が生じることもあります。股関節を開いたとき、床からの角度が２０度以上を開排制限ありと判定します。特に向き癖の反対側股関節の開排制限や開排制限の左右差、家族歴や女児、骨盤位分娩の既往に注意します。男児は女児と比較して股関節の開きが固

いことが多く、男児の両側同程度の軽度開排制限は異常のないことも多くみられます。ほとんどの股関節脱臼には開排制限がみられますが、関節がやわらかいと開排制限がみられない例もまれにはあります。

次に大腿皮膚溝（太もものしわ）の非対称の診かたです。赤ちゃんをあおむけに寝かせて、下肢を伸展し大腿皮膚溝を診ます。皮膚溝の深さ、長さ、位置の非対称を診ますが、正常でも大ももの皺が左右で違うことはよくみられます。細かなしわの左右差まで非対称と判定すると、女児と大腿皮膚溝非対称の 2 項目が陽性となって二次検診へ紹介する例が多くなってしまいます。大腿皮膚溝は深く大腿後面まで達する左右差を陽性としてください。

鼠径皮膚溝は股関節開排制限があると同側の鼠径皮膚溝が深く、長くなり股関節開排制限の指標になりますので、開排制限を疑った場合は鼠径皮膚溝の左右差を注意してみてください。

正常例の大腿皮膚溝

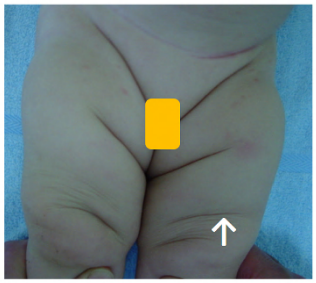

浅く、短い皮膚溝は非対称陽性としない。

乳児股関節脱臼例は女児に多く、男女比は 1：5~9 です。また血縁者に特に母親や家族に乳児股関節脱臼の既往がある女児は二次検診に紹介する必要があります。骨盤位分娩に関して、近年では骨盤位は帝王切開となることが多くなっていますが、子宮内で胎児の膝が伸展位となっている率が高く脱臼になりやすいと言われています。家族歴、女児、骨盤位分娩の項目は問診の時にチェックできます。また、この二次検診への紹介推奨項目によるスクリーニングにより、股関節脱臼だけでなく、亜脱臼や臼蓋形成不全も早期に診断でき、治療や予防に結び付けることで将来の変形性股関節症への進行防止が期待されます。

二次検診への紹介は遅くとも 6 ヶ月前で、なるべく早いほうが良く、おむつの当て方扱い方の指導は生後すぐから全例に実施することが必要です。二次検診では X 線検査が行われますが、放射線被曝のない超音波検査が理想的です。長野県下諏訪町では、平成 4 年から生後 3 か月の乳児股関節健診で全例超音波検査を実施し、早期診断早期治療を実践し成果が上がっています。新潟市や砺波市でも一次健診で超音波検査が導入されています。日本整形外科超音波学会では年 2 回乳児股関節エコーセミナーを開催しており、詳細は学会 HP をご覧ください。整形外科医だけでなく、小児科医、産科医の先生方にも是非セミナーを受講していただき、乳児股関節健診に超音波検査によるスクリーニングが広がっていくことが期待されます。

多くの乳児股関節脱臼は、生まれてすぐからのおむつ指導や扱い方で予防や脱臼の増悪を防げる疾患です。また、生後 3 か月頃の健診によるスクリーニングで早期診断・早期治療ができれば多くの例で手術治療の必要はなく、リーメンビューゲル装具の装着などの治療により治すことができます。乳児股関節脱臼は減少していますが過去の消滅した疾患ではありません、診断が遅れ 1 歳を過ぎ歩行開始してから診断される例が近年増える傾向にあります。歩行開始してからの治療は難渋し、手術をしても満足できる結果が得られない場合もあ

－赤ちゃんが股関節脱臼にならないよう注意しましょう－

＊生後の赤ちゃんの扱い方が大切です！

「股関節脱臼」は新生児期の関節がはずれる病気です。その発生はまれですが（1000人に1～5人）、将来障害が残ってしまうなど、赤ちゃんの扱い方を注意することにより、発生をさらに減らせ、また、悪化を防止することができます。以下のポイントのうち、複数の項目が当てはまる場合はなるべく正しい扱い方へ、少しずつ…が月の経過中に変わるように、ましょう。1)男児が多い 2)女の子（男の子より多い）3)家族に股関節の悪い人がいる 4)赤子（長男坊）でまれた 5)寒い地域で特殊（1月～3月）に生まれた（胎内で横位、逆位で長期でくるんでいました）

いつも脚が同じ方向が向いている時は：（向いている側の反対の脚がしばしば立て膝姿勢となってしまい、これが股関節の脱臼を誘発することがあります。

赤ちゃんの脚は、両股と股関節の十分な開かれたM字型で、外側に開いて深く曲がっているのが理想。（図1）。立て膝姿勢をとったり、脚が内側に向けた姿勢をとったりすると（図2）、股関節が強く圧迫されてしまうことが考えられています。

両脚のM字型で開いず伸ばされたような姿勢も好ましくない。（図3）

＊この扱い方になって、いつも注意しましょう！

－歩き始めるまで、次の点に注意しましょう－

仰向けで寝ている時は：M字開脚を基本自由な運動を

股関節脱臼は主に股関節の発育不全が原因で、M字型に開いた状態を基本として（図1）、自由に脚を動かせる環境をつくりましょう。両脚を外から軽のつけて脚が伸ばされるような、きついオムツや洋服はさけましょう（図2）。

抱っこは：正面抱きにコアラ抱っこ」をしましょう

赤ちゃんを正面から抱くと、両股と股関節が強かったり不安定関節であるお子さんあるお子さんの数にしばしば多く出てきます。この正しい抱き方は、あたかもコアラが木につかまった形であることから「コアラ抱っこ」とも呼ばれています（図2）。同様に、両股と股関節が不安定に曲がって使える「正面抱き用ひも抱っこ」も、この原理を活用しています（図3）。

側面抱きのリングは脚の姿勢が合わず、また、両脚が伸ばされる危険もあるため、注意が必要です（図4）。

向き癖がある場合は：反対側の脚の姿勢に注意しましょう

向き癖方向と反対側の脚の立て膝姿勢にならず、外側に開脚するような環境を作ってあげるよう留意しましょう。赤ちゃんは常に同じ癖の反対側から誘いかけ、同様姿勢の脚から身体全体でやりスタルやマットを利用して少し持ち上げる（図5）などの方法が推奨されています。それぞれの赤ちゃんに合った方法を工夫してみましょう。

（図1）仰向けは脚が開いて下方に伸ばされている

（図2）仰向けはしばしば立て膝姿勢となり脚が内側に向けられている（体重負荷は股関節を圧迫する）

（図3）両脚が開いて伸ばされている（体重負荷は股関節を圧迫する）

（図4）コアラ抱っこ正面抱きは脚が自由に動かせる（体重負荷は股関節を圧迫しない）

（図5）抱っこ方法は脚が開いて下方に伸ばされている（体重負荷は股関節を圧迫しない）

（図6）抱っこ用ベルトは脚が開いて下方に伸ばされている（体重負荷は股関節を圧迫しない）

＊協力2～4カ月の赤ちゃんをチェックを受け、異常を指摘された場合は医師の専門医に紹介することになりますが、何にならないように早期から指導いただく医師の指導を受けて下さい。

（日本整形外科学会、日本小児整形外科学会）

ります。

是非、乳児股関節脱臼の予防と生後 3 か月頃の健診に日本整形外科学会と日本小児整形外科学会が作成したパンフレットをご活用いただきたくお願い申し上げます。

パンフレットは日本小児整形外科学会 HP http://www.jpoa.org/の公開資料からどなたでもダウンロード可能です。

「小児科診療 UP-to-DATE」
http://medical.radionikkei.jp/uptodate/