2020 年 4 月 27 日放送

「第 43 回日本小児皮膚科学会 ①　シンポジウム 1
丘疹・結節・局面から考える見逃しやすい小児皮膚疾患」

自治医科大学附属さいたま医療センター　皮膚科
教授　出光　俊郎

はじめに～丘疹は誤診しやすい疾患のかぎを握る

丘疹を呈する疾患は、コモンデイジーズである痤瘡をはじめ、数多くあります。また、それには誤診しやすい重要皮膚な疾患がかなり含まれています。極論をいえば、丘疹がわかると皮膚科がわかるといっても過言ではありません。ここでは小児の皮膚疾患を念頭において、丘疹、すなわち点状の発疹、ぽつぽつについて話します。

表1　丘疹を呈する見逃しやすい小児皮膚疾患

- 小児掌蹠丘疹性紅斑性皮膚炎（砂かぶれ様皮膚炎）
- 小児丘疹性肢端皮膚炎 (Gianotti-Crosti症候群)
- 小児皮膚筋炎（手指背のGottron丘疹）
- 小児疥癬
- ランゲルハンス細胞組織球症
- 若年性黄色肉芽腫
- Gibertバラ色粃糠疹（丘疹型または初期）
- 急性痘瘡状苔癬状粃糠疹
- リンパ腫様丘疹症

丘疹と結節

直径 1 cm 大あるいは 0.5cm 大より小さいものを丘疹、それよりも大きいものを結節と呼ぶのが一般的です。大きさの分類以外に、組織像を想定、加味した分類があります。すなわち、腫瘍性のものは小型でも結節、小結節と呼ぶこともあります。

丘疹の種類

丘疹はたくさんの種類がありますが、重要なものは毛に一致しているかどうか（毛嚢一致性丘疹）、ザラザラとして尖っているかつるつるかどうか（角化性丘疹か真皮の丘疹

か)、中央が黒色壊死となっているか（壊疽性丘疹)、出血や紫斑を伴っているか（出血性丘疹）です。

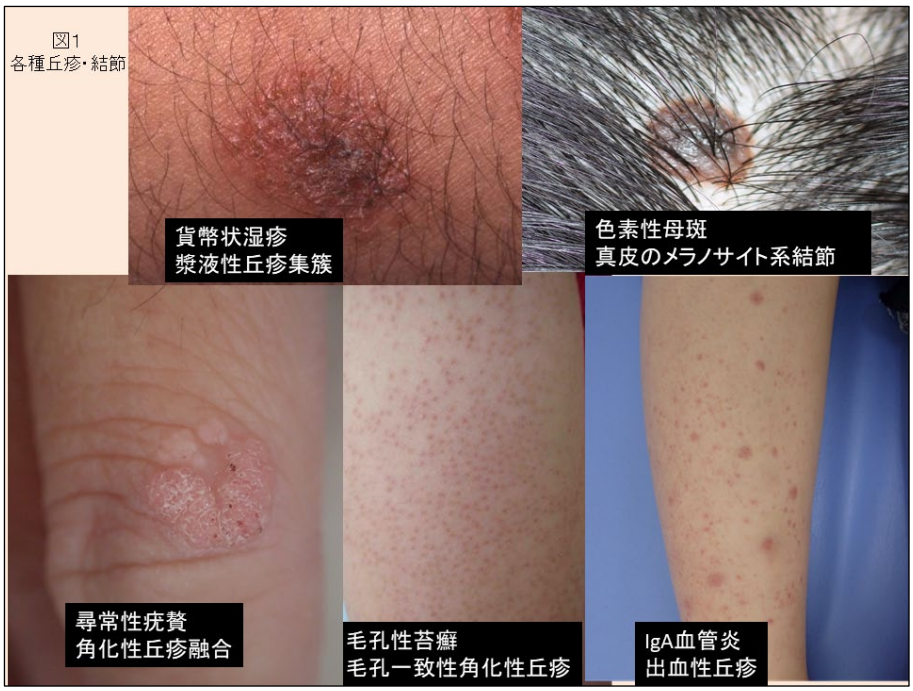

丘疹から病態を考える

たとえば、表皮性丘疹というごく表層にある病変であれば、立ち上がりの急な粟粒大～半米粒大の丘疹がみられます。さらに疣贅上、ないし表面を擦って白くなるなどの角化を呈していれば表皮ケラチノサイト由来の病変ということが推定できます。なだらかな隆起の丘疹で表面が平滑であれば、真皮病変が主体の真皮性丘疹である可能性が高くなります。黒褐色調を呈して、角化が少なければメラノサイトの活性化も想定されます。丘疹が出血性で両側下腿に対称性に豆まきのように分布していたら、真皮上層の血管炎などの血管性病変を考えます。

ぽつぽつはその時点では丘疹である

紅斑も小水疱も初めは丘疹、すなわちポツポツにみえます。ポツポツの発疹（丘疹性紅斑）が急速に水疱になり、手足口病や水痘と判明することもあります。とくに水痘は体幹に散在性に淡紅色丘疹が出現する場合もあり、流行状況の把握などがないと水痘と診断できない可能性もあります。さらに、ぽつぽつがやがて出血性要素を伴い、紫斑病であるIgA 血管炎とわかることもあります。

小児では丘疹を主体とする疾患が多い

日常診療で頻度の高いアトピー性皮膚炎では、乾皮症がみられ、皮膚がざらざらと触れます。これは毛嚢一致性丘疹です。軽度の湿疹化（海綿状態）もみられ、湿疹の像です。アトピー性乾皮症では保湿剤のみを外用しても、湿疹が治らなくなっている場合もありま

すが、これは湿疹であるべき丘疹をみずにドライスキンと考えて保湿薬を使用しているからです。

漿液性丘疹を探して湿疹（アレルギー性接触皮膚炎の診断）を診断する

湿疹の特徴は点状状態、かゆみ、多様性です。アレルギー性接触皮膚炎の基本は漿液性丘疹で、この集簇が湿疹の基本形といえるでしょう。湿疹三角により漿液性丘疹はさまざまに変化しますし、さまざまな丘疹や点状痂皮、点状びらんの存在が湿疹を疑う根拠にもなります。皮膚科は湿疹を正しく診断するのが重要ですので、これがあれば湿疹といえる漿液性丘疹をみつけるのが、日常の診療で重要であるといえます。

丘疹をしめす疾患の典型例

１）貨幣状湿疹は貨幣状、漿液性丘疹が集簇します。

２）にきび・毛孔性苔癬は毛孔性丘疹がみられます。

３）伝染性軟属腫（水いぼ）は中央は陥凹し、周囲は平滑で光沢を有し、ダーモスコピーでみますと周囲に毛細血管拡張がみられます。

４）尋常性疣贅は乳嘴状・角化性の丘疹です。

５）色素性母斑はメラノサイトの増殖ですので、メラニンを含むために黒色～黒褐色です。角化を呈さないので表面は平滑です。

６）若年性黄色肉芽腫は真皮に脂質を含んだ多数の組織球がみられます。肉眼的には黄色調の表面平滑な丘疹、結節を呈します。

図3　若年性黄色肉芽腫

ステロイドで治らない丘疹性病変（ぽつぽつした病変）

実践的なお話をしましょう。湿疹（アレルギー性接触皮膚炎）の基本的な皮疹は漿液性丘疹です。湿疹であればステロイド外用薬で治ります。ステロイドで治らない場合は何を考えるか？「治らないことは医者をきたえる」ともいえます。ステロイドのランクが適切でない場合、スキンケアが全くなされていない場合、ステロイドは怖いという理由で実は塗っていない、原因が取り除かれていない場合などもあります。それ以外に重要なのはそもそも診断が違っている場合です。ステロイドで治らない小児の皮膚疾患の代表的疾患は四つの「か」でよばれる疾患です。（１）カポジ水痘様発疹症（単純ヘルペス）、（２）カンジダ症・白癬（かび皮膚真菌症）、（３）疥癬（乳児疥癬を含む）、（４）かぶれ（外用薬によるアレルギー性接触皮膚炎）、これは日常間違われやすいものです。とくに、家族間で感染する疥癬、動物、ペットからうつる小児の白癬は落とし穴的な疾患ですので忘れてはいけません。

丘疹をしめす疾患で誤診しやすいもの

１）小児掌蹠丘疹性紅斑性皮膚炎

砂かぶれ様皮膚炎といわれる疾患があります。この疾患はウイルス性疾患と考えられていて好発年齢は１～４歳で、男女比は３：4、季節的には、5～6 月をピークに春～初夏に発症します。手掌・足底に、1～2mm 大の細かい紅色丘疹が多発、集簇し、手掌・足底全体の発赤腫脹を呈します。腫脹が消退すると、落屑をきたして治癒に向かいます。その過程に約 4 週間と比較的長くかかるのが特徴です。発熱も伴わないほうが一般的で、出ても微熱です。一度発症すると、ほぼ再発はなく、ウイルスが原因だと考えられています。鑑別としてこのほかに手背の丘疹の集まりでは小児皮膚筋炎の Gottron 丘疹もあります。

２）急性痘瘡状苔癬状粃糠疹

ウイルス感染などをきっかけに発症する疾患です。体幹、四肢に紅色丘疹の中央に水疱や膿疱、痂皮を生じ、次第に水痘にも似た黒色の壊死を付着するのが特徴です。

図4　急性痘瘡状苔癬状粃糠疹

表皮の壊死を伴う丘疹

３）プロトピックによる酒さ様皮膚炎

アトピー性皮膚炎で使用中に細かいざ瘡様の丘疹が顔にみられます。ステロイドによるものに比べてモノトーンであること、demodex が検出されること、寛解後の再度投与が可能なことも特徴です。

４）IgA 血管炎

出血性丘疹、点状紫斑で浸潤を触れるこの浸潤は白血球の血管壁への浸潤と符合します。初期は紫にみえません。盛り上がった紅斑で紫斑が目立たないこともありますので要注意です。

５）小児丘疹性肢端皮膚炎　（Gianotti-Crosti 症候群）

B 型肝炎ウイルスの初感染で生じる疾患を Gianotti 病といいますが、近年、この HBV ウイルスによる例も含め、EB ウイルス、サイトメガロウイルスなどにより同様の症状を示す場合を Gianotti-Crosti 症候群といいます。顔面と四肢に細かい丘疹が左右対称性に多発します。体幹部に発疹が少なく、顔面と四肢という分布が特徴的です。

図5 Gianotti-Crosti症候群

６）ランゲルハンス細胞組織球症

組織球の増殖する疾患で、伝染性軟属腫様の丘疹をみることのほか、出血性丘疹、結節、紅斑、紫斑、潰瘍など多彩な皮疹がみられます。脂漏性皮膚炎などのコモンデイジーズと誤診しやすい重要な疾患です。単一臓器病変と多臓器病変で予後が変わります。骨をはじめ、全身

性にみられることもありますので、乳児をみる際には頭の片隅に必ずおいておく疾患といえます。

意外な疾患　生活習慣と関連した丘疹

最近の子供は、体育などで膝を立てて座りそこにあごを載せることが多々あります。その刺激によりバイオリン奏者でみられる Fiddler's neck と同様の毛孔一致性、白色丘疹がみられます。アトピーの摩擦部位でも同様に治らない丘疹もあります。

小児の疾患は自然に治る、治療に反応しやすいものもありますが、注意すべき疾患もありますので認識しておく必要があります。