2018 年 9 月 27 日放送

「第 81 回日本皮膚科学会東京支部学術大会 ⑦
シンポジウム７-２　内科医も唸るデルマドローム」

埼玉医科大学総合医療センター　皮膚科
准教授　　寺木　祐一

はじめに

古くより、「皮膚は内臓の鏡」と言われており、皮膚と内臓疾患との関連性が注目されてきた。内臓疾患に関連して見られる皮膚病変はデルマドローム（dermadrome）と呼ばれており、皮膚科診療にとって重要な領域の１つである。デルマドロームに属する疾患は非常に多種・多彩である（表１）。今回は、紙面の都合上、私どもの施設で報告してきたデルマドロームの症例を中心に紹介する。

表1. 代表的なデルマドローム

- **消化器疾患**
  壊疽性膿皮症、Sweet病、結節性紅斑、消化管ポリポーシス
- **血液疾患**
  Sweet病、好酸球性膿疱性毛包炎、壊疽性膿皮症、アミロイドーシス
- **肝・胆・膵疾患**
  クモ状血管腫、手掌紅斑、黄疸、皮膚掻痒症、皮下結節性脂肪壊死症、グルカゴノーマ症候群
- **栄養障害**
  亜鉛欠乏症、ビタミンA, B群欠乏症、ペラグラ
- **糖尿病**
  糖尿病性水疱・潰瘍・壊疽、色素性痒疹、黄色腫、澄明細胞汗管腫
  汎発性環状肉芽腫、リポイド類壊死症、Dupuytren拘縮、浮腫性硬化症
- **関節リウマチ**
  リウマチ潰瘍・血管炎、リウマチ結節、MTX関連リンパ増殖性疾患
- **内臓悪性腫瘍**
  Leser-Trelat徴候、黒色表皮腫、Bazex症候群、葡行性迂回状紅斑、Sweet病
  腫瘍随伴性天疱瘡、粘膜類天疱瘡、皮膚筋炎、丘疹・紅皮症、上大静脈症候群

1.　Sweet 病

Sweet 病は真皮の好中球浸潤を特徴とし、境界明瞭、軽度隆起性の有痛性紅斑を呈する疾患である。Sweet 病は感染症、悪性腫瘍、炎症性腸疾患など様々な基礎疾患に合併して現れることが知られており、とりわけ 20%程は血液系悪性腫瘍（主に急性骨髄性白血病と骨髄異形成症候群）に合併するため、Sweet 病ではその方面の検索が重要とな

る。古典型の Sweet 病と比べると男性に多く、皮疹は下肢にまで及ぶ例も多く、また末梢血白血球は低下している傾向がある。さらに、Sweet 病は血液系悪性腫瘍の治療薬であるボルテゾミブやイマチニブなどによっても誘発されるとことが報告され（図１）[1)]、Sweet 病では血液系悪性腫瘍の存在だけではなく、その治療薬にも注意を払う必要がある。

図1. 血液系疾患に伴ったSweet病

骨髄異形性症候群に伴った症例

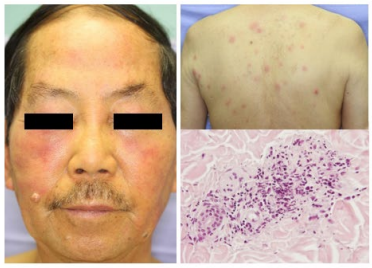

多発性骨髄腫にてボルテゾミブ投与中に出現した症例

麻生悠子、他：皮膚科の臨床 58; 363-366, 2016

2.　好酸球性膿疱性毛包炎

好酸球性膿疱性毛包炎（eosinophilic pustular folliculitis: 以下 EPF）は毛包・脂腺の好酸球浸潤に特徴づけられる、毛包一致性の丘疹が環状局面を形成する疾患である。本症は 1970 年に太藤らにより提唱された疾患であるが、その後、本症は免疫不全状態に伴い発症する症例もあり、デルマドロームとしての側面も持つようになった。免疫不全型 EPF は、主に HIV 感染および血液系疾患の患者に見られ、後者は、さらに骨髄移植の有無で分けられる。骨髄移植例では、白血病の患者が多く、平均して移植２ヶ月前後に出現する。一方、骨髄移植と関係ない例は中高年に多く、殆どは悪性リンパ腫に伴う（図２）[2)]。免疫不全型 EPF の臨床像はニキビ様の紅色丘疹を呈し、瘙痒が強いのが特徴であり、そのような皮疹に遭遇した場合、免疫不全型 EPF も鑑別する必要がある。

図2. 骨髄移植後に出現した好酸球性膿疱性毛包炎

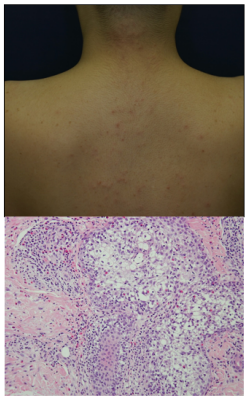

同種骨髄移植を施行2ヶ月後に出現

本邦で血液疾患に合併した好酸球性膿疱性毛包炎23例

	BMT (+) 14例	BMT (-) 9例
年齢 男：女	12-58歳 (33歳) 10：4	42-83歳 (61歳) 9：0
血液疾患	白血病 8 悪性リンパ腫 3 再生不良性貧血 2 骨髄腫 1	悪性リンパ腫 7 MDS 1 多血症 1
発症時期	BMT 10~120日後 (平均56日)	血液疾患診断前 4 診断後 5

Takamura S , et al : J Dermatol 43; 432-435, 2016

3.　色素性痒疹

色素性痒疹は若い女性の主に項部、肩甲骨部、背部、前胸部に瘙痒の強い紅色丘疹が発作性・再発性に出現する疾患である。本症は 1971 年に長島らにより報告された疾患であるが、当初は原因不明であった。その後、本症はダイエットや糖尿病の発症に伴っ

て出現した報告が数多くなされ、本症はケトーシスと強く関連する疾患であることがわかってきた。今世紀の色素性痒疹の報告例をみても、1/3 程の症例が糖尿病に合併しており、その全例でケトーシスを伴っていた（図３）[3)]。このように、色素性痒疹は糖尿病の直接デルマドロームの１つとしても認識されるようになった。

図3. 糖尿病に伴った色素性痒疹

I型糖尿病の発症に伴って出現した症例

本邦の色素性痒疹報告例（2001~2013年）

発症年齢 14-50歳 (平均26.5)		
男:女=15:21		
合併症・誘因	例数	ケトーシス
糖尿病	12	12/12
ダイエット・断食	6	4/5
食欲不振	6	5/6
体重減少	2	1/2
不明	10	1/10

佐藤良樹、他: 皮膚病診療 36; 239-242, 2014

4.　皮下結節性脂肪壊死症

皮下結節性脂肪壊死症は臨床的に下肢に多発する有痛性の紅色皮下結節を呈する疾患であり（図 4)、局所の熱感を伴い、時に波動を触れ、黄色・粘稠な物質が排出することもある。病理組織学的には皮下脂肪細胞の融解・壊死を認め、脂肪細胞の隔壁が肥厚し核が消失する、いわゆる ghost-like fat cell を特徴とする。本症は膵疾患のデルマドロームであり、殆どは膵炎あるいは膵癌に伴う。本疾患の発生機序はこれらの膵疾患により、血中に逸脱した膵酵素が皮膚の皮下脂肪細胞の融解・壊死を誘発するためと考えられており、皮疹出現時に血清アミラーゼ、リパーゼ、トリプシンなどの膵酵素の著明な上昇が見られる。本症は稀な疾患であるが、下肢に結節性紅斑にも似た脂肪織炎様病変を見た場合、本症も鑑別する必要がある。

図4. 皮下結節性脂肪壊死症

有痛性の紅色皮下結節

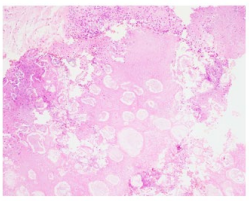

皮下織の脂肪壊死像

AST	240	U/L
ALT	185	U/L
ALP	590	U/L
γGTP	97	U/L
AMY	1,472	U/L
リパーゼ	2,667	U/L
トリプシン	18,911	U/L

5.　ペラグラ

ペラグラはビタミン B 群の一種であるニコチン酸、またはその前駆物質であるトリプトファンの欠乏により生じる疾患である。皮膚では露光部、物理刺激を受けやすい部位に紅斑・水疱・びらんを生じ、経過とともに鱗屑・痂皮を有する赤褐色斑を呈する。頚部では Casal’s necklace と呼ばれる、首飾り様の皮疹が特徴的である（図 5)。典型例では皮膚症状（dermatitis）に加え、消化器症状（diarrhea)、精

図5. 偏食により生じたペラグラ

手背～前腕の紅褐色斑

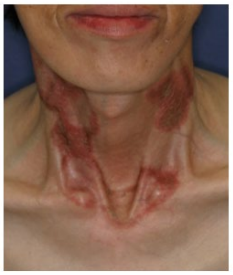

Casal’s necklace

神症状（dementia）の、いわゆる 3D が有名だが、3 症状揃うのは実際には半数程度である。ペラグラの原因は食餌性欠乏、ニコチン酸の吸収不全、慢性アルコール中毒、トリプトファン代謝異常、薬剤性など様々である。栄養状態が不良であった過去には食餌性の症例が相当数報告されてきたが、最近では慢性アルコール中毒による例が最も多くなっている。

6. 丘疹・紅皮症

丘疹・紅皮症は高齢の男性に好発し、臨床的に紅褐色調の扁平な丘疹が多発し、やがて敷石状に融合して、紅皮症状態を呈する疾患である。皮疹は皮膚の皺を避けて分布する傾向にあり、deck-chair sign と呼ばれる（図６）[4]。丘疹・紅皮症の原因は不明だが、内臓悪性腫瘍を合併した症例がしばしば報告されてきた。自施設における丘疹・紅皮症を調べると、約 1/3 の患者が癌を合併していた。臓器は様々だったが、興味深いのは、癌の発見は殆どの症例で丘疹・紅皮症の診断後であった。また、癌の治療と皮疹の経過に関しては、むしろ一致しない症例が多いことから、丘疹・紅皮症は内臓悪性腫瘍により発症しているというより、丘疹・紅皮症が内臓悪性腫瘍の進展に何らかの影響を与えている可能性が考えられる。

図6. 悪性腫瘍に伴った丘疹・紅皮症

丘疹・紅皮症の臨床的特徴

- 高齢、男性に好発
- 強い瘙痒
- 紅褐色調の充実性扁平丘疹が多発・敷石状に融合し、紅皮症状態
- Deck-chair sign
- しばしば悪性腫瘍を合併

7. 上大静脈症候群

上大静脈症候群は上大静脈の閉塞あるいは狭窄により上半身からの静脈血の還流障害による静脈圧の上昇をきたし、顔面・頚部・上肢のうっ血・浮腫を呈する疾患である。本症の原因の多くは悪性腫瘍（殆どは肺癌）によるが、近年はカテーテルやペースメーカー操作などの血管内治療に基づく血栓による本症の報告も増えつつある。上大静脈症候群の臨床症状は顔面、上肢の浮腫（図７）[5]、胸部～頚部の静脈

図7. 肺癌患者にみられた上大静脈症候群

顔面～頚部の浮腫

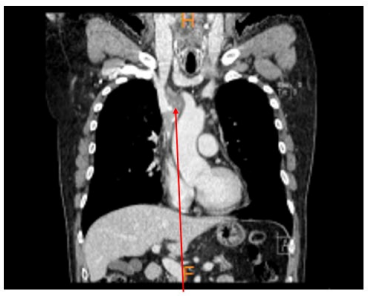

上大静脈を圧迫する占拠性病変

田口良吉、寺木祐一：皮膚病診療 38; 587-590, 2016

怒張、息切れ、咳、チアノーゼなどである。皮膚科を訪れる患者の主訴の多くは顔面浮腫だが、初診時は血管性浮腫、皮膚筋炎、丹毒などと診断されることも少なくない。確定診断は胸部 CT にて上大静脈の圧迫や閉塞を確認する。上大静脈症候群の殆どは中高年の男性の肺癌が原因であるため、中高年の男性の顔面や上肢の持続性浮腫を見た場合、本症を想起する必要がある。

おわりに

以上、自施設で経験したデルマドロームを中心に紹介した。皮膚病変から、内臓疾患を見つけることは皮膚科医にとっと重要な課題であり、また皮膚科診療の醍醐味の１つでもある。そのためには、日頃からデルマドロームを意識して診療にあたる必要があるように思われる。

文献

1. 麻生悠子、伊崎誠一、寺木祐一：ボルテゾミブにより生じた Sweet 病様皮疹の 2 例. 皮膚科の臨床 58；363-366, 2016.
2. Takamura S, Teraki Y: Eosinophilic pustular folliculitis associated with hematological disorders: A report of two cases and review of Japanese literature. J Dermatol 43；432-435, 2016.
3. 佐藤良樹、高村さおり、寺木祐一、他： アナフィラクトイド紫斑の発症とともに色素性痒疹が再燃した症例. 皮膚病診療 36；239-242, 2014.
4. Teraki Y, Aso Y, Sato Y: High incidence of internal malignancy in papuloerythroderma of Ofuji: a case series from Japan. Dermatol 224；5-9, 2012.
5. 田口良吉、寺木祐一：当初は血管性浮腫を疑った上大静脈症候群の例. 皮膚病診療 38；587-590, 2016.