

ラジオNIKKEI ■放送 毎週木曜日 21:00~21:15

マルホ皮膚科セミナー

2017年1月26日放送

「第115回日本皮膚科学会総会 ⑮

イブニングセミナー12 第6回マルホ賞受賞記念講演会

日本における皮膚外科の確立と国内外の皮膚外科医の育成」

虎の門病院
皮膚科 大原 國章

はじめに

2016年、6月に開催された日本皮膚科学会総会において、第6回マルホ賞をいただきました。これは2011年にマルホ株式会社によって創設されたもので、皮膚科学会理事長を含む選考委員会によって受賞者が決定され、今回は私の約40年にわたる皮膚外科治療の実践、および日本国内、さらには国外における皮膚外科教育への取り組みを評価していただいた結果であります。

メラノーマ手術の工夫 ①足の踵

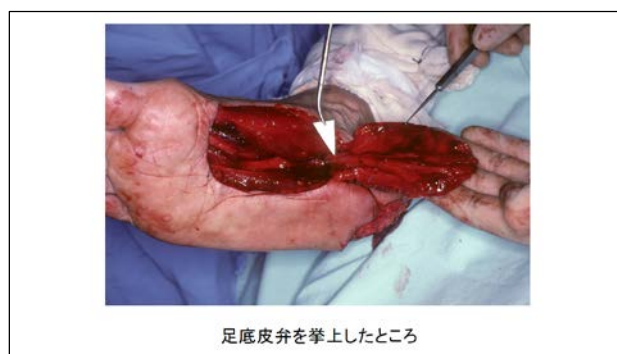
それではこれから、今までの私の活動内容のうちの代表的な仕事についてお話しします。

まず、悪性黒色腫・メラノーマの手術の工夫について足の踵と指の爪を取り上げます。メラノーマは足の裏が好発部位ですが、特に踵に生じた場合には、その切除後の欠損を修復するためには、体重を支えられるしっかりした組織による再建が必要です。約40年前においては、悪性黒色腫に対しては広範囲に切除することが原則であり、横方向には3センチ以上の余裕をもって、さらに、深さに関しては脂肪組織をすべて含んで癌病変を切り取っていました。そうしますと、踵の場合は、ほぼすべての面積が失われますし、体重を支えるクッションとしての脂肪組織もなくなってしまいます。また、踵の

皮膚は角層も真皮も共に分厚くて、体重を支えて、物理的刺激に耐えられる構造になっていますが、通常の遊離植皮では、そのような踵の皮膚本来の役割を十分に果たすことはできません。

そこで、踵の皮膚の機能を再現するための工夫を考えました。それは、アキレス腱部の皮膚など、踵に隣接した皮膚を脂肪組織も含めて移動させたらどうか、というものです。1977年にこの手術を行い、厚みのある皮膚で踵の皮膚欠損を修復できて、患者さんは体重を支えてしっかりと歩けるようになりました。しかし、この方法では、移動させる皮膚の大きさや移動範囲に制限があり、また癌の広がりが大きくて近隣の皮膚まで切除せざるを得ない場合は行えない、という制約が残りました。その後、時代が進むにつれて、再建手術が進歩し、骨格筋を含めて皮膚を移動させる方法が開発され始めました。この原理に従えば、足の裏の筋肉の一部を末梢側で切断して踵の欠損部を充填し、その上に従来通りの遊離植皮を行うことでクッションの作用を再現できるわけです。1979年にこの手術を行い、従来よりも良好な結果を得られました。この術式は日本での初めての試みであり、論文として報告しています。

さらに1987年になって、今度は土踏まずの部分の皮膚を血管や神経もつけたまま移動させる手術を行いました。この術式では、血管とその周囲の軟部組織だけを移動軸としていますので、移動範囲が広いこと、足の裏本来の皮膚がそのまま利用できることが今までにない利点です。この手術は皮膚科だけでなく形成外科領域においても日本で最初の手術例であり、論文として発表し、その後の標準的な方法となって今に至っています。



メラノーマ手術の工夫 ②爪

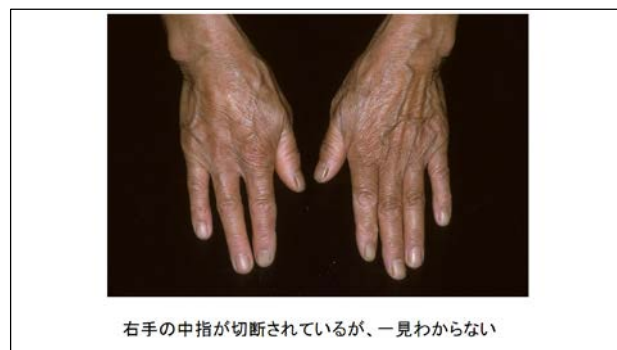次は爪のメラノーマについてお話いたします。メラノーマが足の裏に好発することは前にも述べた通りですが、2番目の好発部位は爪なのです。爪のメラノーマに対しては、1970年、80年代に、どのような手術が行われていたでしょう。メラノーマは進行が早くて生命予後が不良の癌と考えられていて、根本的な外科治療としては指の切断がしばしば行われていました。手の指に関して言うと、指関節での切断、あるいは指と手のひらの骨である中手骨との間での切断など、いくつかの方法があります。親指以外の4本に関しては、これらの術式では切断された指の隙間が広いこと、あるいは、切り残された指が実際には使えないこと、見た目もよくないことが問題でした。それを何とか

解決しようと思い、整形外科の中でも専門領域にあたる“手の外科”の教科書を調べてみたところ、指列切断という術式があることに気が付きました。これは、指の骨だけを切るのではなく、あえて、手のひらの骨、中手骨までも含めて切断するという方法です。正常な骨まで切るのは不必要な侵襲のように聞こえるかもしれませんが、実際には手術後の機能や外観はとても良好で、一目見ただけでは4本指だとは思えないほどに自然な感じになるのです。この手術も1980年に論文として報告していますし、海外の学会でも発表しています。

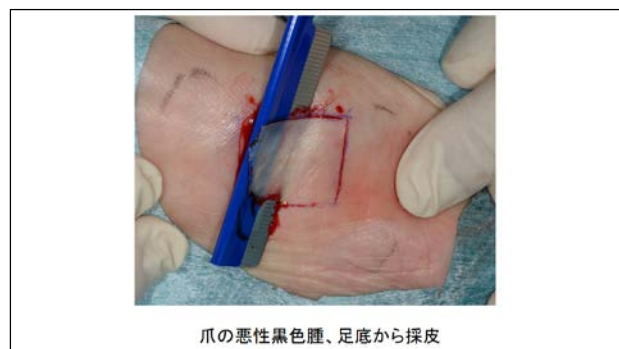こういう話をすると、皮膚科の医師が骨まで扱えるのか、それが適当か、という疑問も生じるかもしれません。しかし、皮膚癌は皮膚の病気なので、皮膚科医が治療するのが当然だというのが私の信念であります。

さて、時が流れて、メラノーマに対する一般の人々の関心が高まるにつれて、爪の下の皮膚深くまでは癌細胞が及んでいない、早期癌の患者さんが増えてきました。そうになると、はたして早期例に対して指を切断する必要があるのか疑問となってきました。皮膚癌に限らず、ほとんどの癌の外科治療が、縮小手術に向かってきた時代と一致しています。

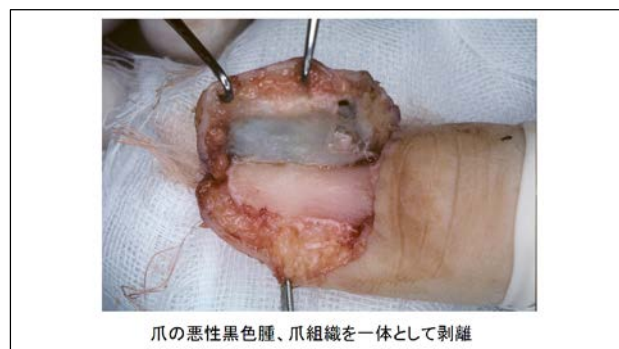そこで、爪の周りの皮膚と皮下組織をそっくり切除するだけでよいのではないかと考えるようになりました。癌の手術では、癌組織の下層の組織を、十分な深さまで切り取るのが原則です。爪と指の骨との隙間はとても狭いので、十分な深さまで切除するには骨を包む膜組織・骨膜も含めて切除する必要があります。従来の外科手術の常識では、骨膜が剥がされた、むき出しの骨には遊離植皮は生着しないことになっていますが、私の過去の経験では指に関しては遊離植皮が生着することが分かっていました。そこで、爪とその周りの組織を骨膜とともに切除して、遊離植皮で修復する手術の方式を定型化することができました。これにより、指の温存が可能となり、患者さんたちは切断をまぬがれるようになりました。この術式については折に触れて学会で講演し、今でも国内だけでなく海外でも普及に努めているところです。



右手の中指が切断されているが、一見わからない



爪の悪性黒色腫、足底から採皮



爪の悪性黒色腫、爪組織を一体として剥離

Paget 病

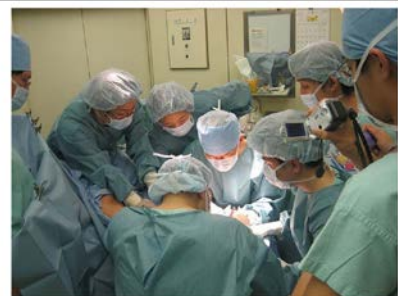次は皮膚癌のうちで、陰部に好発する Paget 病について述べます。この病気はわずかな赤みや痒みとして発症し、ゆっくりと進行する皮膚癌ですが、部位的な特殊性から発見が遅れがちな病気です。1970 年、80 年代は患者数が少ないために十分な解析がされていなくて、そのために手術方法は標準化されておらず、予後因子も不明な状況でした。私が皮膚科医になった当時は、年間の患者数は 1 人、2 人といった程度でしたが、少しずつ患者数を集積し、約 100 例の患者数を集めるまでになった時点で、病態の解析、予後因子の分析、そして手術法について 1993 年に学会で発表するとともに、論文で報告いたしました。癌の進行度の指標である TNM 分類を Paget 病について世界で初めて提唱し、これはそれ以後、日本における基準として広く用いられています。

皮膚外科の普及と教育

次の話題は、皮膚外科の普及と教育です。明治時代にドイツ式の西洋医学が導入されて以来、皮膚科は泌尿器科と一心同体として運営され、外科系の診療科でした。それが昭和 20 年代以降、アメリカ医学が主流となり、いつの間にか、皮膚科における外科治療は下火となっていきました。その流れを食い止め、皮膚外科を復興させるために目指したことは、まずは自らの手術手技を研鑽すること、そして学会発表で様々な手術結果を供覧して学会員の関心を高めること、さらに論文として広く普及させることでした。また皮膚外科学会の発足に参画し、同じ志の仲間たちとともに皮膚外科の発展、普及に努力してきました。皮膚外科学会では、2 年前から若手医師を対象とした皮膚科手術の研修会も開催しています。

このような活動を続けるうちに、皮膚科学会のなかでそれなりの評価を得ることができた頃、虎の門病院に転出いたしました。それから、私の在職中、通算すると全国 23 大学から、皮膚外科を研修するために若い医師たちが勉強に訪れました。一般的な総合病院に、大学の垣根を越えて数多くの医師が集まってきて、皮膚外科の習練の場を提供できたことは私にとっても幸せでした。

さらに、海外からも、台湾からは 21 名、韓国からは 3 名、中国からは 4 名、インドネシアからは 8 名の皮膚科医の研修も受け入れ、それぞれの医師は母国における皮膚外科の指導者と



虎の門病院での手術風景 多くの研修生が熱心に見つめている



インドネシアでの術前診察風景

して活躍してくれています。これらの近隣諸国では皮膚外科はまだまだ発展の途上であり、その育成に多少とも貢献できたことは大きな喜びです。さらに、これら近隣諸国との国際交流を推進する目的で、東アジア皮膚外科会議が設立され、2011年に中国・北京で第1回の会議が開催され、その後は2年ごとに日本、韓国と続き、2017年は台湾で予定されています。

最後に、今回のマルホ賞の受賞を今後の励みとして、これからも皮膚外科の発展に努めることを表明して終わりとします。